gettyimages®
Eletrocardiograma para as ciências biológicas e da saúde
Dr Dalmo Machado

CORONÁRIAS

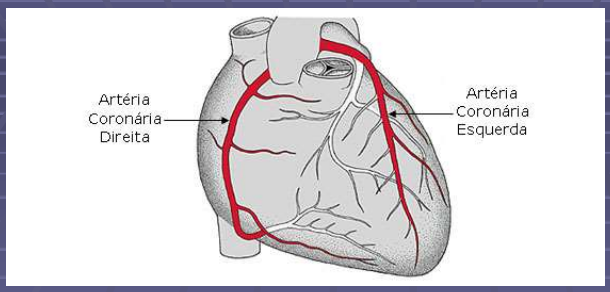
Artéria Coronária Direita
Artéria Coronária Esquerda

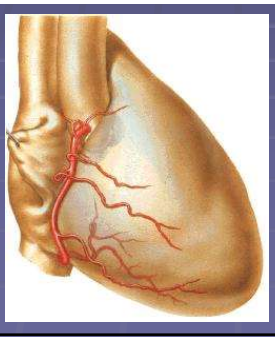

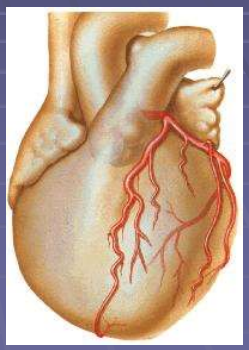

CORONÁRIAS

- Artéria coronária direita
  - Corre no sulco coronário ou atrioventricular
  - Dá origem ao ramo marginal direito→supre a margem direita do coração à medida que corre para o ápice
  - Após curva-se para esquerda e contínuo o sulco coronário até a face posterior do coração→emite a artéria interventricular posterior que desce no sulco interventricular posterior em direção ao ápice do coração, suprindo ambos os ventrículos.

CORONÁRIAS

- Artéria coronária esquerda
  - Passa entre a aurícula esquerda e o tronco pulmonar
  - Divide-se em dois ramos: ramo descendente anterior esquerdo e um ramo circunflexo
  - *O ramo descendente anterior* passa ao longo do sulco interventricular em direção ao ápice do coração e supre ambos os ventrículos.
  - *O ramo circunflexo* corre o sulco atrioventricular em torno da margem esquerda até a face posterior do coração, originando assim a artéria marginal esquerda que supre o ventrículo esquerdo.

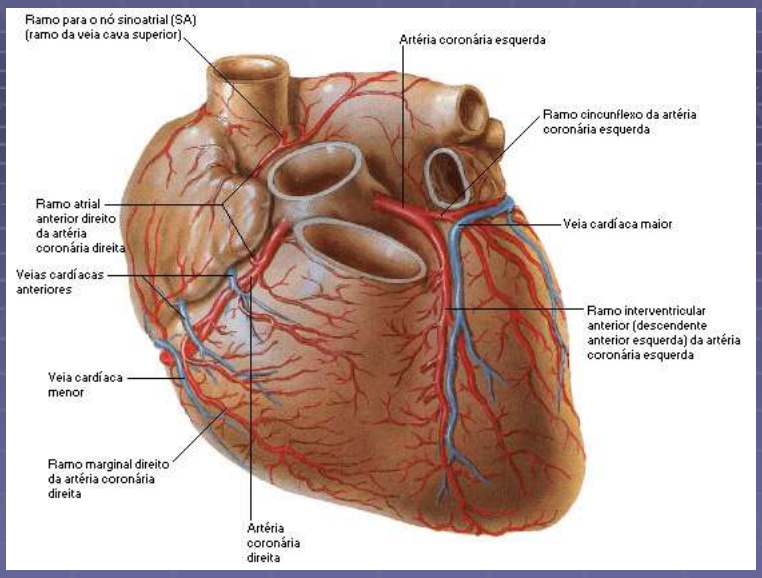

Anatomia Coronária

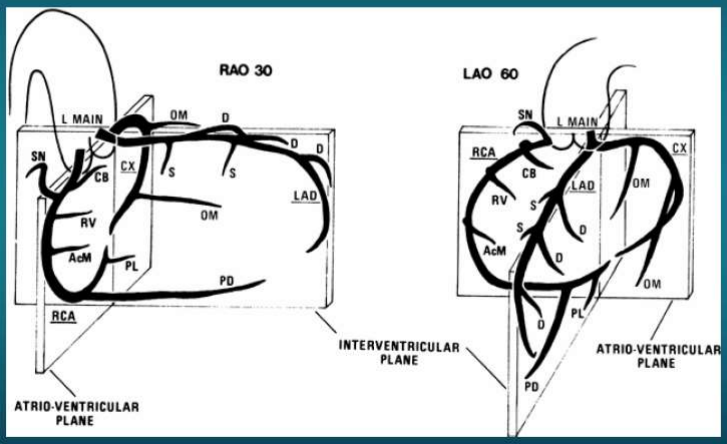

Padrões de Circulação Coronária

- ✓ Dominância direita (70-85%) - coronária direita estende-se além do *cruxcordis* e dá origem aos ramos e descendente posterior e ventricular posterior
- ✓ Dominância esquerda (8-15%) - os ramos DP e VP originam-se da porção distal da artéria circunflexa
- ✓ Co-dominância ou padrão balanceado (~7%) - a coronária direita dá origem ao ramo descendente posterior e a circunflexa aos ramos ventriculares posteriores (e, eventualmente, a outro ramo DP)

Ramos da Coronária Direita

- Ramo do cone - origina-se da coronária direita em 50% dos casos e diretamente da aorta na outra metade . Percorre a parede anterior e superior do ventrículo direito e forma o anel anastomótico de Vieussens ao nível da valva pulmonar;
- Artéria do nó sinusal;
- Ramos agudos marginais – suprem a parede livre do VD;
- Ramo descendente posterior – irriga a porção inferior do septo interventricular e do VE;
- Ramos ventriculares posteriores – irrigam a parede póstero-lateral do VE

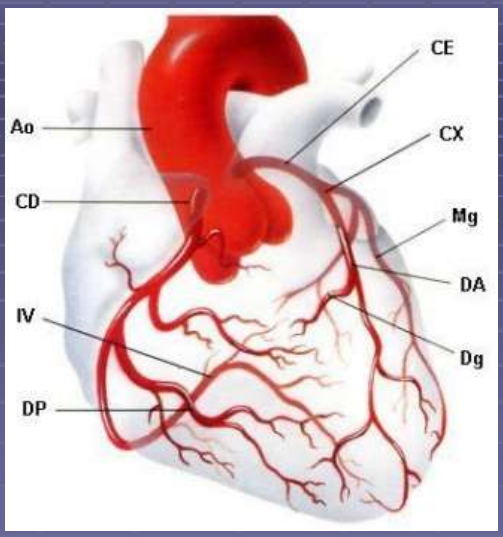

Ramos da Coronária Esquerda

- **Tronco da coronária esquerda:**
  - Origina-se do seio aórtico esquerdo
  - Cursa atrás da via de saída do VD e dá origem às artérias descendente anterior e circunflexa
  - Eventualmente (20 a 37%), um ramo intermediário também origina se diretamente do tronco;
- **Artéria descendente anterior:**
  - Origina os ramos *diagonais* (irrigam a parede livre anterolateral do VE) e ramos *septais* (que penetram no septo interventricular);

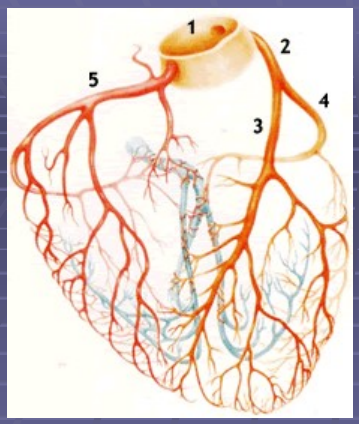

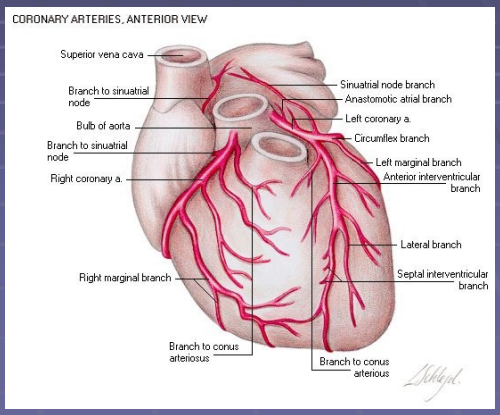

❖ Artéria circunflexa:

- **Origina aos ramos obtusos marginais e o ramo atrioventricular (que continua pelo sulco atrioventricular e cuja magnitude está relacionada ao padrão de dominância).**

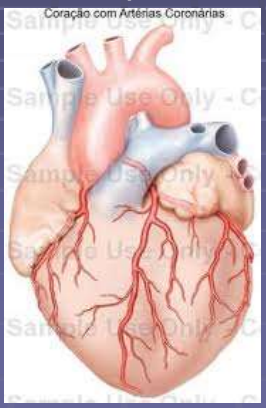

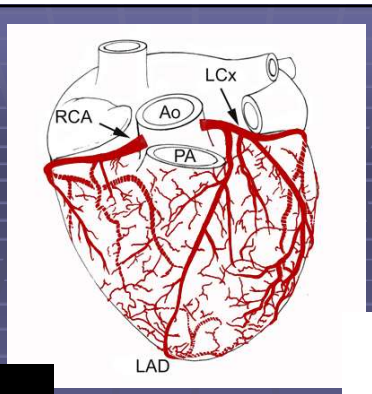

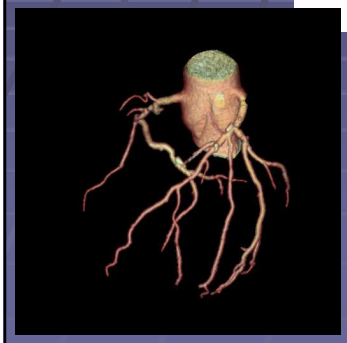

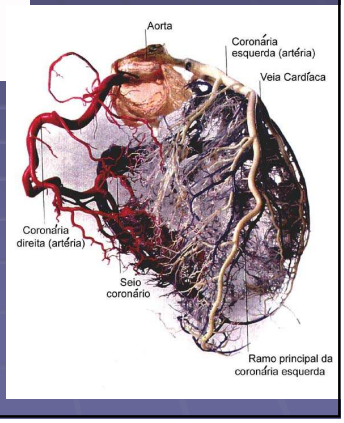

Irrigação do Sistema de Condução

- A coronária direita origina o ramo do nó sinusal em 60% dos casos, independente do padrão de dominância. Nos restantes o nó sinusal é irrigado por um ramo atrial esquerdo da artéria circunflexa;
- A artéria do nó AV origina-se da coronária direita quando a dominância é direita e da artéria circunflexa quando a dominância é esquerda.

Anomalias Na Origem das Coronárias

Ocorre em 1 a 2% dos casos. Em ordem de freqüência:

- Óstios separados das artérias DA e CX;
- A CX originando-se do seio de Valsalva direito ou da CD;
- Origem alta e anterior da coronária direita;
- Coronária esquerda originando-se do seio de Valsalva direito (tanto em óstio separado ou como coronária única)*;
- Coronária única#;
- Coronária esquerda originando-se da artéria pulmonar: provoca ICC e isquemia miocárdica nos primeiros 4 meses de vida. Apenas 25% dos pacientes chega à vida adulta;
- Coronária direita originado-se da artéria pulmonar.

* e # = risco de morte súbita se um ramo principal cruzar entre a artéria pulmonar e a aorta